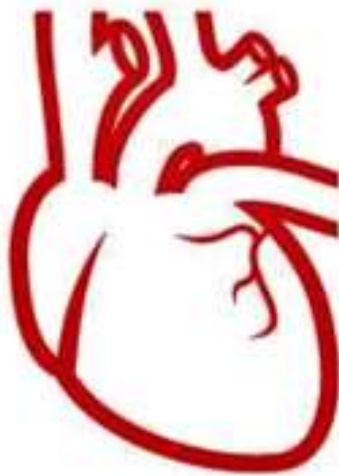



HEART

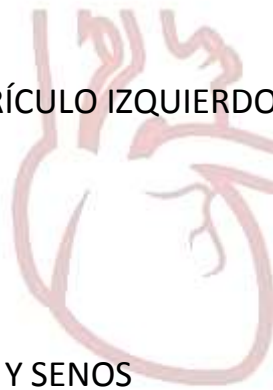LABORATORY

Laboratorio de Anatomía Cardíaca, Instituto de Morfología J.J Naón, UBA

2. AURICULA Y VENTRICULO DERECHO

TEMAS

1. GENERALIDADES
- 2. AURÍCULA Y VENTRÍCULO DERECHO**
3. VALVULA TRICUSPIDE Y PULMONAR
4. AURÍCULA Y VENTRÍCULO IZQUIERDO
5. VALVULA MITRAL
6. VALVULA AORTICA Y SENOS
7. IRRIGACION Y DRENAJE VENOSO DEL CORAZON
8. SISTEMA DE CONDUCCION DEL CORAZON



HEART
LABORATORY

INDICE

- ATRIO Y VENTRICULO DERECHO: generalidades.....pág. 4
- ATRIO DERECHO (AD).....pág. 5
 - *Pared superior*.....pág. 6
 - *Pared inferior*.....pág. 6
 - *Pared interna o medial*.....pág. 9
 - *Pared lateral*.....pág. 11
 - *Borde anterior*.....pág. 12
 - *Pared posterior*.....pág. 13
 - *Tabique interatrial*.....pág. 14
 - *Tabique atrioventricular*.....pág. 15
- VENTRICULO DERECHO (VD).....pág. 16
 - *Pared Anterior o esternocostal*.....pág. 17
 - *Pared inferior o diafragmática*pág. 18
 - *Pared interna o septal*.....pág. 19
 - *Tabique interverricular*.....pág. 20
- TRACTO DE ENTRADA Y SALIDA.....pág. 21
- TERMINOLOGIA ANATOMICA Y ABREVIATURA.....pág.22
- REFERENCIAS.....pág. 25

AURICULA Y VENTRICULO DERECHO

CORAZON DERECHO O VENOSO:

El termino corazón derecho o venoso, está formado por el atrio derecho (AD), el ventrículo derecho (VD), el orificio que los comunica y la válvula tricúspide (VT) implantada en dicho orificio. La AD recibe sangre venosa de la vena cava superior (VCS) e inferior (VCI), pasa por el orificio atrioventricular derecho, en donde se encuentra la VT, y llega al tracto de entrada del VD.

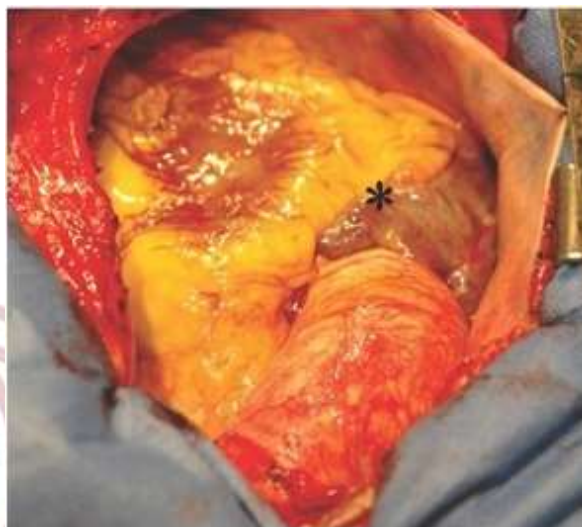

FIG 2.1: Paciente con esternotomía mediana. Se observa, hacia la derecha la orejuela derecha montada sobre la aorta. En esta posición, se diferencia el borde anterior del atrio derecho (marcado con el asterisco)

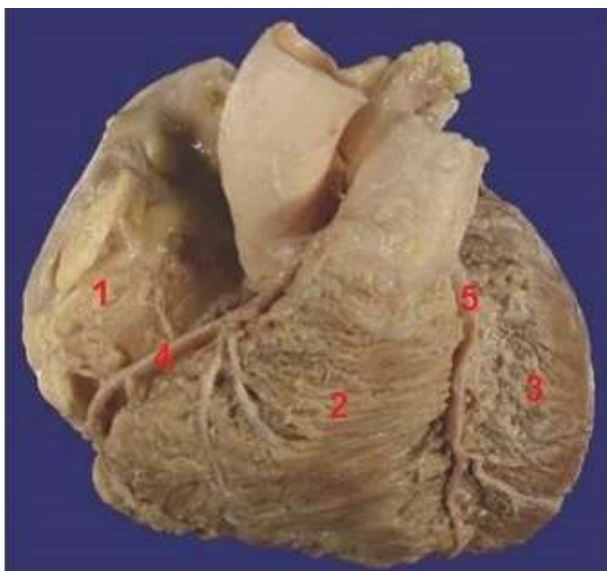


FIG 2.2: Vista anterior del corazón. Se identifican las cavidades que conforman el corazón derecho (1) atrio derecho (2) ventrículo derecho; entre ellas el surco coronario derecho con la arteria coronaria derecha (4). (3) ventrículo izquierdo (5) arteria descendente anterior.

La contracción del VD produce el cierre de la VT y al aumentar la presión dentro del ventrículo llega al nivel necesario para la expulsión de la sangre a través del tracto de salida.

AURICULA DERECHA (ATRIO DERECHO)

CARACTERISTICAS.

Es la cámara que recibe toda la sangre del retorno sistémico que drena por las venas que desembocan en el AD a través de la VCS y VCI, aloja a los nódulos y haces que conforman el sistema de conducción.

Tiene una forma ovoide muy convexa hacia atrás y hacia la derecha, de eje mayor vertical, se extiende de una vena cava a otra y presenta una prolongación, orejuela o apéndice, que mide unos 2.5 cm x 4.5 cm y que la prolonga hacia arriba y adelante.

Aunque el atrio es irregular y se mueve rítmicamente, se le puede describir algunos bordes y paredes:

- **Pared superior**
- **Pared inferior**
- **Pared posterior**
- **Borde anterior**
- **Pared lateral**
- **Pared interna o medial**

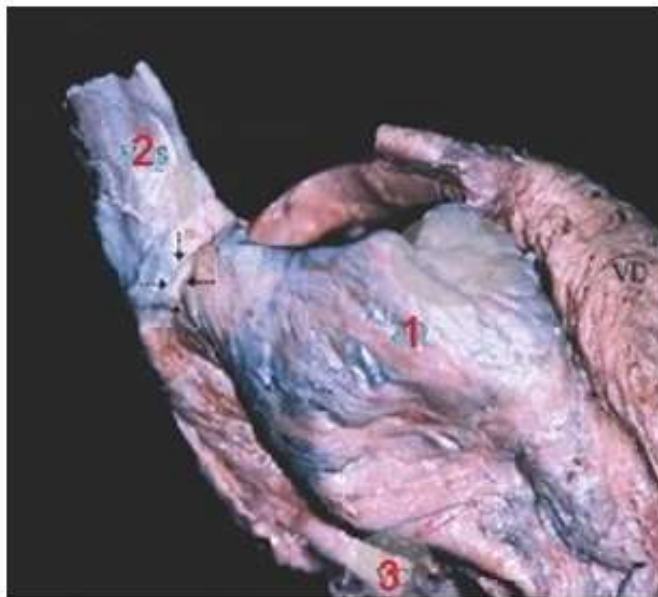


FIG 2.3: Vista lateral derecha del corazón. Se observa principalmente el atrio derecho (1) y la vena cava superior (2) e inferior (3) que desembocan en ella.

Pared superior

En forma de cúpula pequeña, casi el polo del atrio, presenta en la unión con la cara posterior, el orificio de entrada de la VCS, a la altura del 3er cartílago costal derecho. Por este orificio avalvular, retorna la sangre procedente de la mitad superior del cuerpo.

Hacia adelante y adentro se encuentra el orificio que comunica con la orejuela o apéndice derecho. Éste es un saco muscular pequeño (fig 2.4: 2), de forma cónica que se dirige hacia la izquierda desde su parte anterosuperior, cubriendo la raíz aórtica sobre su lado derecho. Los bordes de la orejuela están dentados y su interior está ocupado por pequeños músculos pectíneos.

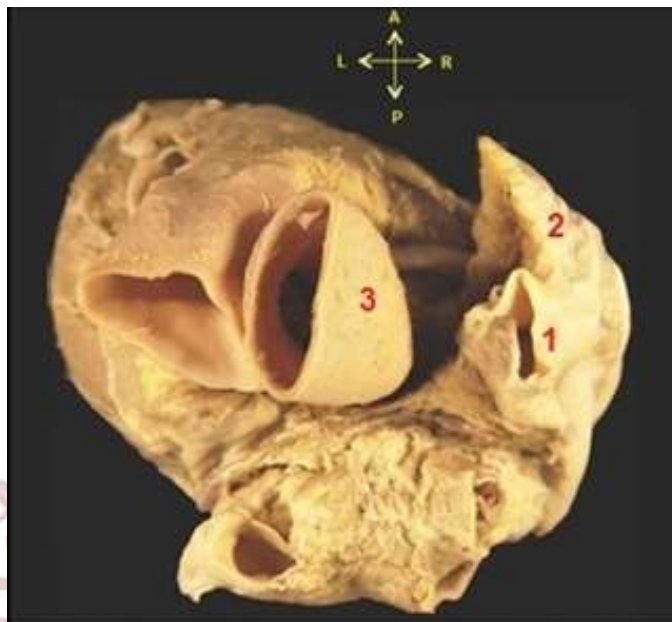


FIG 2.4: Pared superior del atrio derecho. En esta pared se encuentra la desembocadura de la vena cava superior (1) y la orejuela derecha (2) que cubre la raíz de la aorta (3).

Pared inferior

Representa un polo del atrio y se encuentra apoyada sobre el diafragma. Esta pared presenta el orificio de la VCI, un sector o receso cavo-tricuspídeo por delante de él y la desembocadura del seno coronario (SC) (FIG 2.5 **A**: 1; **B**: SC) hacia adentro.

El orificio de la VCI (FIG 2.5 **A**: 2) está contorneado por la válvula de la vena cava inferior (válvula de Eustaquio), de forma semilunar es un repliegue del endocardio, que se extiende entre la cara lateral y medial del atrio y que posee dos extremos; uno derecho, anterior e inferior, se continúa con la crista terminal y otro izquierdo, posterior y superior que llega hasta el limbo de la fosa oval (anillo de Vieussens) (FIG 2.5 **B**: línea punteada roja).

En la cara medial, el extremo izquierdo de la válvula de la vena cava inferior se continúa por debajo del endocardio como el tendón de la válvula (tendón de Todaro) (FIG 2.5 B: tt), y cuando es tensado, produce un repliegue del endocardio denominado banda del seno. En el punto donde en que esta medialuna u hoz se inserta en la cara medial se encuentra la desembocadura del SC junto a la válvula del seno coronario (válvula de Tebesio) también de forma semilunar.

Algunos autores describen esta última desembocadura en la cara inferior, es más exacto incluirla en la medial, aunque imágenes por opacificación la vemos hacia abajo, o sea, está en el borde de ambas caras, mirando hacia el diafragma.

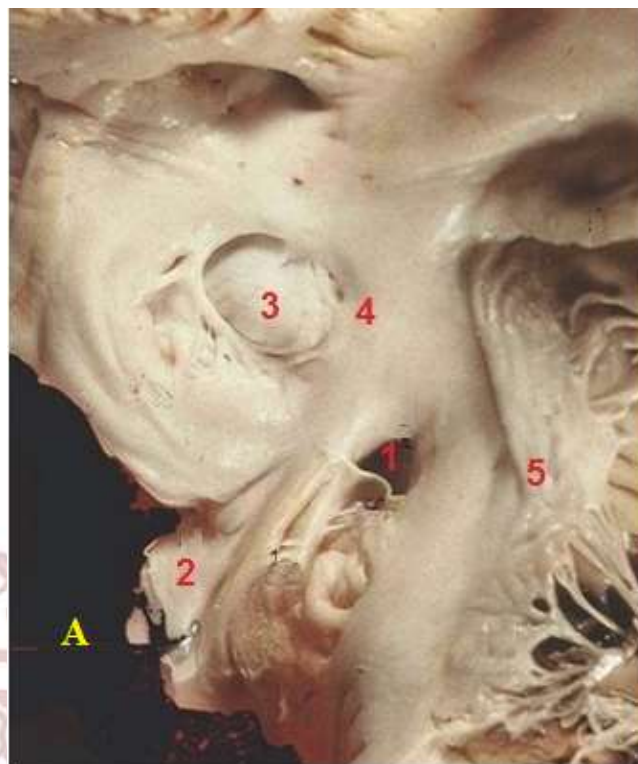


FIG 2.5: Vista de la pared septal e inferior. La pared inferior presenta el orificio de desembocadura del seno coronario (1) y el orificio de la vena cava inferior (2). La pared septal presenta la fosa oval (3). (4) limbo de la fosa oval (5) válvula tricúspide

HEART

Por delante de la válvula de la vena cava inferior (de Eustaquio), se encuentra una pequeña porción de la pared del atrio, a manera de fondo de saco, de forma trapezoidal y cuyos bordes son: posterior: la válvula de la vena cava inferior; por delante: el bode adherente de la VT, que señala el orificio atrioventricular. Estos bordes tiene el ancho de toda la cara inferior. Medialmente: del borde adherente de la válvula del seno coronario. El borde mayor del trapecio está representado por la unión de las caras inferior y lateral del atrio. En su conjunto presenta un estrecho por donde se comunican muscular y eléctricamente las caras lateral y medial (con el nodo atrioventricular) del atrio, que lleva el nombre de isthmus o istmo mayor. (FIG 2.5 B)

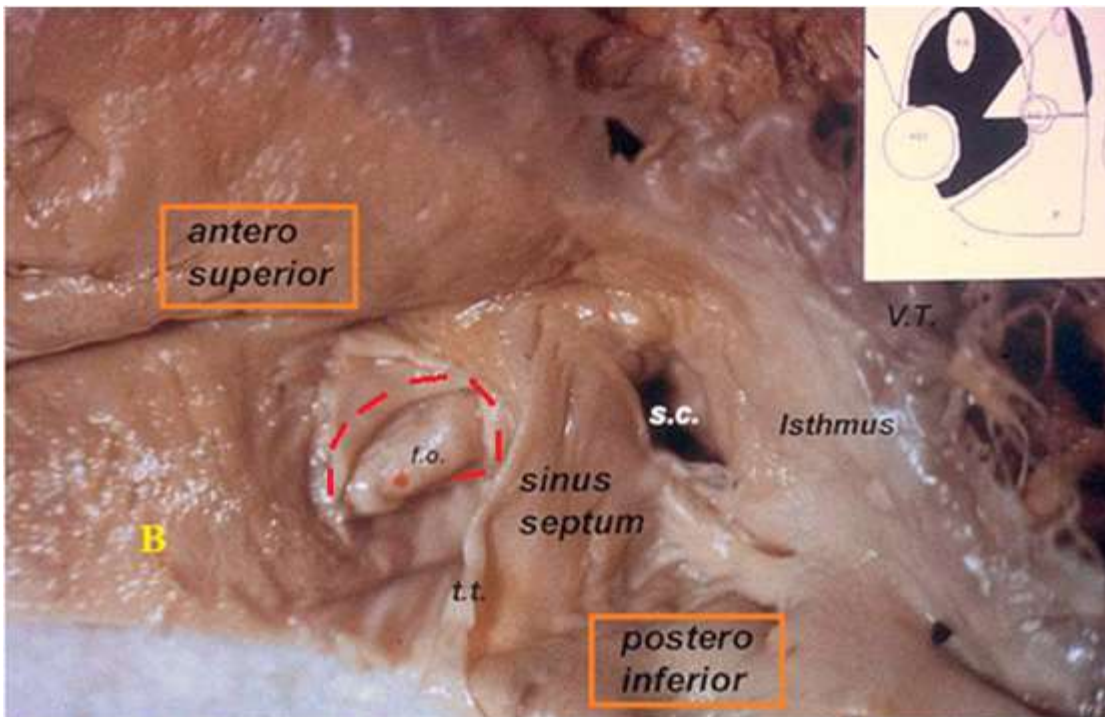


FIG 2.5 B: Vista de la pared septal e inferior. S.C: seno coronario; t.t: tendón de la válvula de la vena cava inferior (tendón de Todaro); VT: válvula tricúspide. f.o: fosa oval. Línea punteada roja: marca el limbo de la fosa oval (anillo de Vieussens)

H E A R T

En resumen en la cara inferior se puede encontrar:

LABORATORY

- Por detrás: el orificio de la VCI que devuelve la sangre de la mitad inferior del cuerpo. Mide 3cm de diámetro, se encuentra en la proximidad de la pared posterior, con la válvula de la vena cava inferior (válvula de Eustaquio), muy delgada e insuficiente para oponerse al reflujo de la sangre venosa.
- Por delante y hacia dentro: el orificio del SC: de 12 mm de diámetro, en relación con el tabique interatrial, se encuentra una válvula de forma semilunar, denominada válvula del seno coronario (o de Tebesio).

Pared interna

Para estudiar su pared es necesario introducirse en la cavidad atrial. Se puede distinguir sectores claramente diferentes:

- ✓ **Sector septal interatrial**: ubicado en la parte más posterior e inferior y representado por la fosa oval, sus limbos o rodetes y un pequeño territorio anterior a ella que constituye el único punto de unión real entre los atrios (FIG 2.6 A: 6).
- ✓ **Sector del triángulo del nodo atrioventricular o de Koch**: está limitado por el anillo de la tricúspide, el tendón de la válvula de la vena cava inferior y la desembocadura del seno coronario (válvula de Tebesio) -las 3 T-, orificio que pertenece a esta cara, pero casi en el borde con la cara inferior. En su área, cubierto por un grueso endocardio y fibras musculares, se encuentra el nodo atrioventricular, sus inputs y el comienzo del haz atrioventricular.

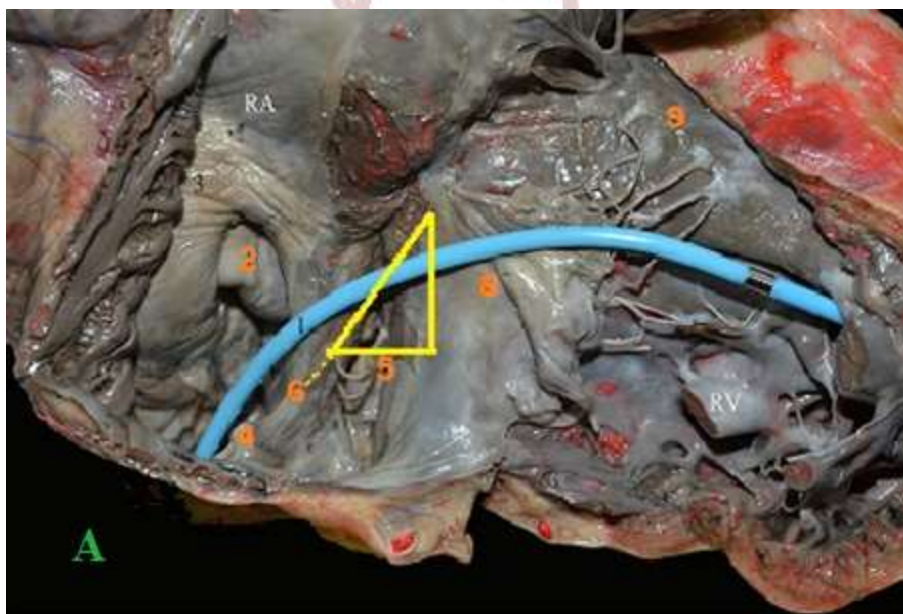


FIG 2.6 A: Visión endocárdica del AD y VD. Líneas amarillas muestran el triángulo del nodo atrioventricular (triángulo de Koch); base: desembocadura del seno coronario (5); anterior: inserción de la valva septal de la válvula tricúspide (8); posterior: tendón de la válvula de la vena cava inferior (tendón de Todaro) (6); fosa oval (2); vena cava inferior (4); banda septal del ventrículo derecho (9).

- ✓ **Sector aórtico o torus aórtico**: es el sector superior de esta región y el resultado del desplazamiento que produce el bulbo aórtico y su porción ascendente. Es bien convexo, por lo cual varía su orientación espacial. No se trata de un sector septal, pues del otro lado está la pared externa del atrio. Separado de la aorta por tejido celular y el seno transversal del pericárdico (Theile) (FIG 2.6 B: 6)
- ✓ **Área por encima del triángulo descripto y por debajo de la próxima área o torus (prominencia) aórtica**: pertenece al septo atrioventricular, comunica la cavidad atrial derecha con el espacio subaórtico del ventrículo izquierdo. Las áreas descriptas tienen una orientación posterointerna, con una oblicuidad de aproximadamente 45 grados.
- ✓ **Orificio atrio-ventricular representado por el anillo atrio-ventricular y su rodete**: frecuentemente descripto por su cara anterior, es claramente antero interno y se prolonga hacia la cavidad ventricular por el aparato valvular tricuspídeo.

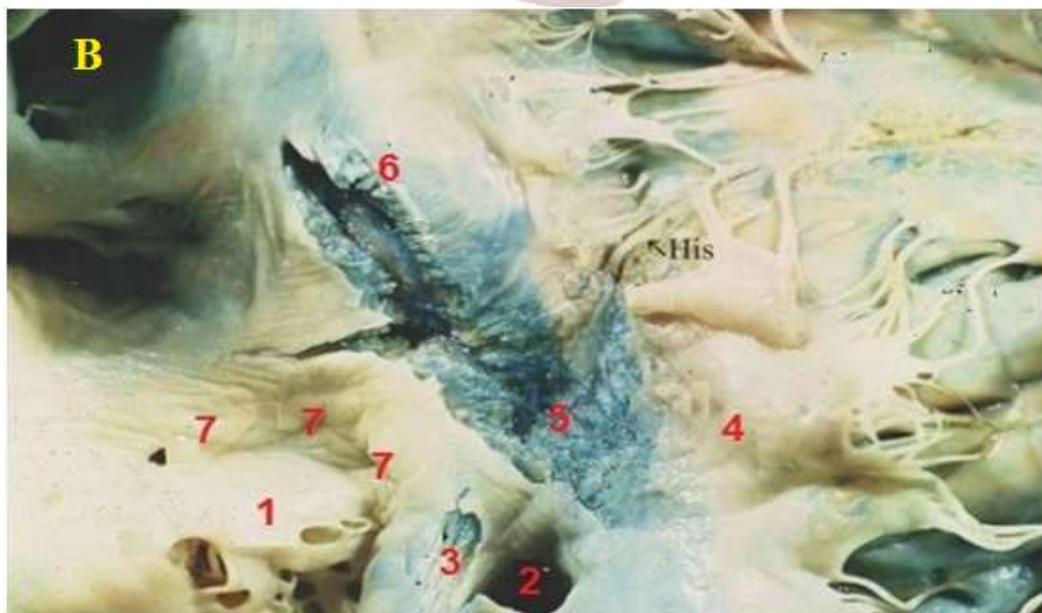


FIG 2.6 B: Pared septal del atrio derecho. Se puede distinguir el sector interauricular donde se encuentra la fosa oval (1) y el limbo de la fosa oval (7); el sector del triángulo del nodo atrioventricular (5) formado por la desembocadura del seno coronario (2), el tendón de la válvula de la vena cava inferior (3) y por el anillo de la válvula tricúspide (4) y el sector aórtico o torus aórtico (6).

Pared lateral:

Es la cara libre más extensa. Presenta en su interior dos sectores (FIG 2.7 C):

- ✓ *La porción sinusal:* de paredes lisas. Espacio comprendido entre ambas venas cavas.
- ✓ *El atrium:* es una zona irregular por la presencia de músculos pectíneos.

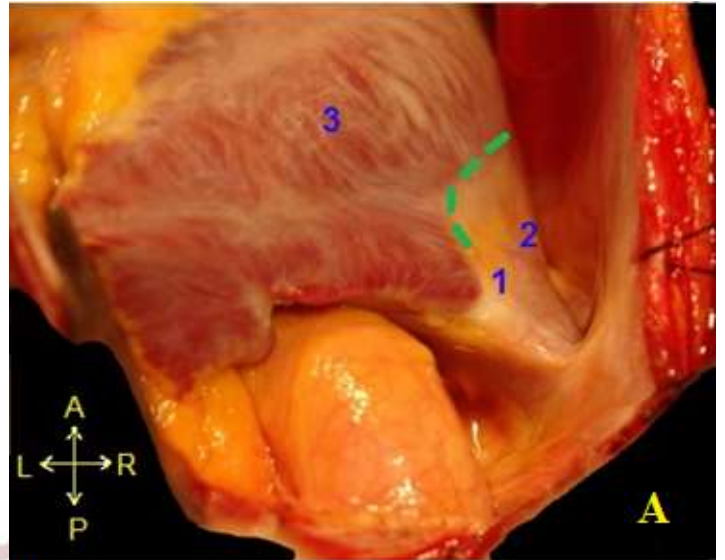


FIG 2.7 **A:** Corazón in situ. Se observa principalmente el atrio derecho y las porciones sinusal (2) y del atrium (3), separadas por el surco terminal (línea punteada verde) y distinguiéndose el nodo sinusal de color blanquecino (1). (4) Orejuela derecha (5) Aorta.

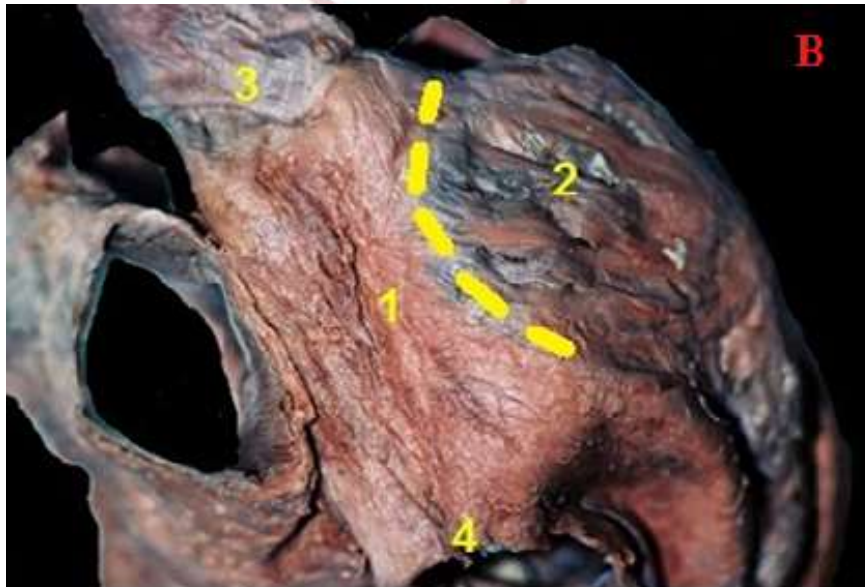

FIG 2.7 **B:** Vista lateral derecha del corazón. Se pueden observar las dos porciones de la pared lateral del atrio derecho, porción sinusal (1) y porción del atrium (2), separadas por el surco terminal (línea punteada) que se corresponde con la cresta terminal. (3) (4) vena cava superior e inferior.

Estas dos zonas están separadas por una saliencia llamada *cresta terminal*- FIG 2.7 A; B- (*cresta terminalis*) que se corresponde en la superficie al surco terminal, se extiende desde el lado anterior de la VCS hasta el lado derecho de la válvula de la vena cava inferior (de Eustaquio). Los músculos pectíneos son bandeletes musculares de 2° y 3° orden que salen de la cresta terminal y se dirigen a la cresta del orificio atrioventricular. Son mayores los superiores y se van reduciendo hacia abajo; también hay un grupo de pequeños músculos pectíneos que se dirigen hacia la orejuela.

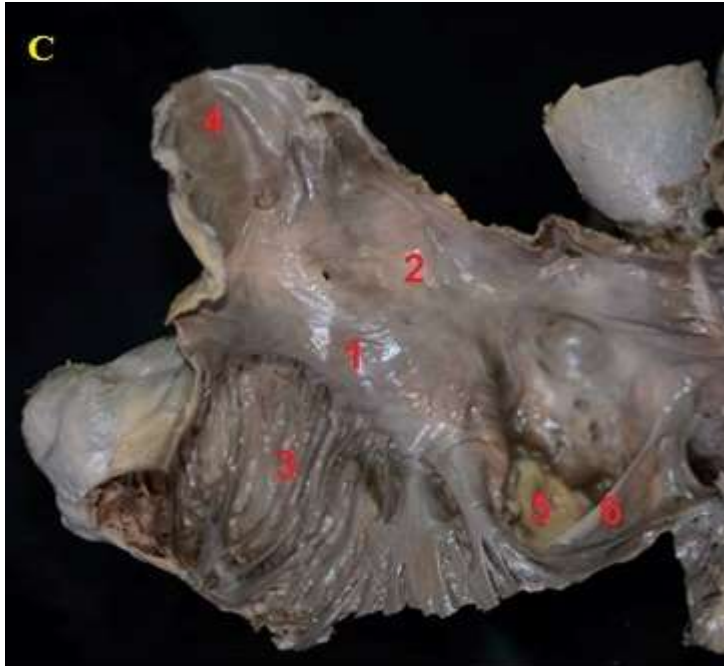


FIG 2.7 C : Vista interna del atrio derecho, donde se puede distinguir la cresta terminal (1) que separa la porción sinusal (2) de la porción del atrium (3). (4) Vena cava superior (5) Vena cava inferior (6) Válvula de la vena cava inferior

Borde anterior

Representado por la unión entre la cara medial y la lateral. En su cara interna presenta una banda muscular paralela al orificio atrioventricular, que va a recibir los músculos pectíneos que se desprenden de la cresta terminal.

Muchos autores describen al orificio atrioventricular, que prolonga la cavidad atrial hacia al VD pero de acuerdo con la ubicación espacial preferimos describirlo en situación anteoexterna.

Pared posterior:

Representa la unión de ambas venas cavas y tiene un único accidente anatómico: una prominencia variablemente desarrollada denominada tubérculo intervenoso del atrio derecho (tubérculo de Lower).

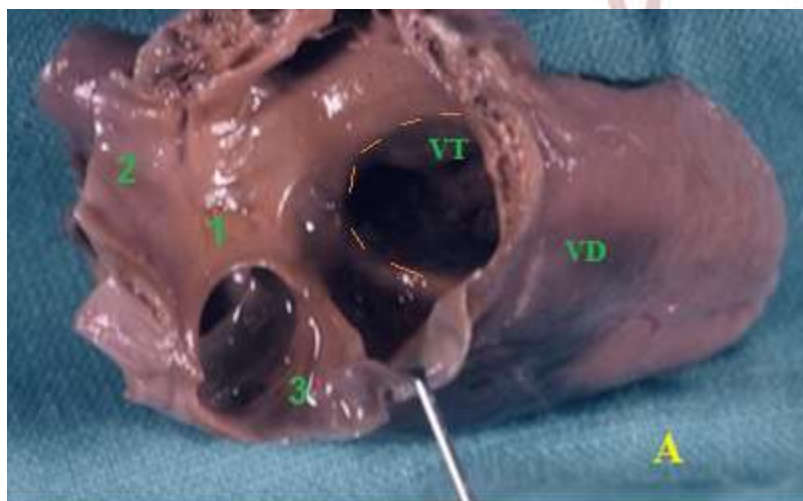
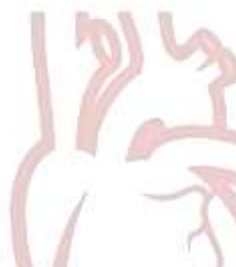

FIG 2.8 A: Vista de la pared posterior del atrio derecho. Se distingue la porción sinusal (1) de superficie lisa, entre las dos venas cavas, superior (2) e inferior (3). VT: válvula tricúspide; VD: ventrículo derecho. Línea punteada: orificio atrioventricular derecho

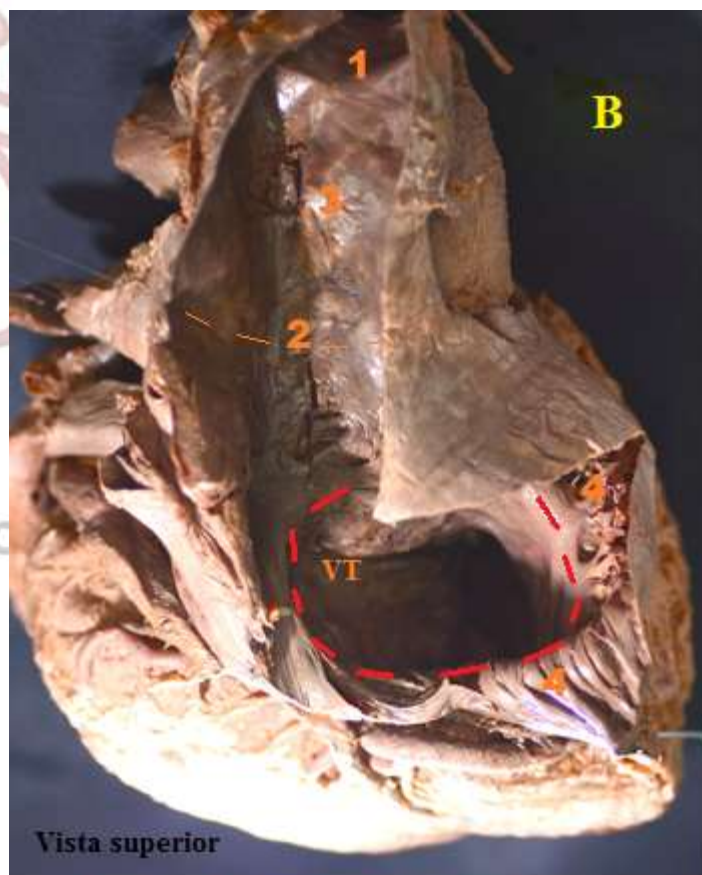


FIG 2.8 B: Pared posterior del atrio derecho. Orificio de la vena cava superior (1); orificio de la vena cava inferior (2); porción sinusal-segmento liso entre ambas venas- (3); músculos pectíneos del atrio derecho (4); línea punteada roja: orificio atrioventricular, VT: válvula tricúspide

Tabique interatrial: (Cuadro 2.0)

Separa los dos atrios. Constituido por una membrana fibrosa y delgada, de espesor medio de 2,5mm. Situado oblicuamente, de modo que la AD, que es una cavidad prácticamente cuadrangular, no es sagital, ni coronal o frontal, sino que se presenta francamente oblicuo y deja al AD por delante del atrio izquierdo.

Presenta dos caras, que corresponden a las caras septales de cada atrio:

- ✓ Cara derecha: orientada hacia adelante y a la derecha.
- ✓ Cara izquierda: orientada hacia atrás y a la izquierda

Cuatro bordes:

- ✓ Borde anterior: que se une al tabique atrioventricular.
- ✓ Bordes posterior, superior e inferior: que se corresponden a las paredes respectivas.

En su parte posteroinferior presenta un punto débil, la *fosa oval*. Ésta es una depresión de forma ovalada con su eje mayor vertical, tiene un espesor de 1mm y presenta dos caras:

- Cara derecha: cóncava, circundada por un rodete en forma de herradura, el limbo de la fosa oval (anillo de Viussens). Entre este anillo y la membrana de la fosa oval aparece un pequeño surco, perforado a veces por un pequeño orificio, vestigio del agujero de Botal.
- Cara izquierda: formado por un ligero relieve en el atrio izquierdo, presenta una depresión ovalada, menos manifiesta que en la derecha, bordeada por un repliegue semilunar, cóncavo hacia arriba y hacia adelante (válvula de Parchappe).

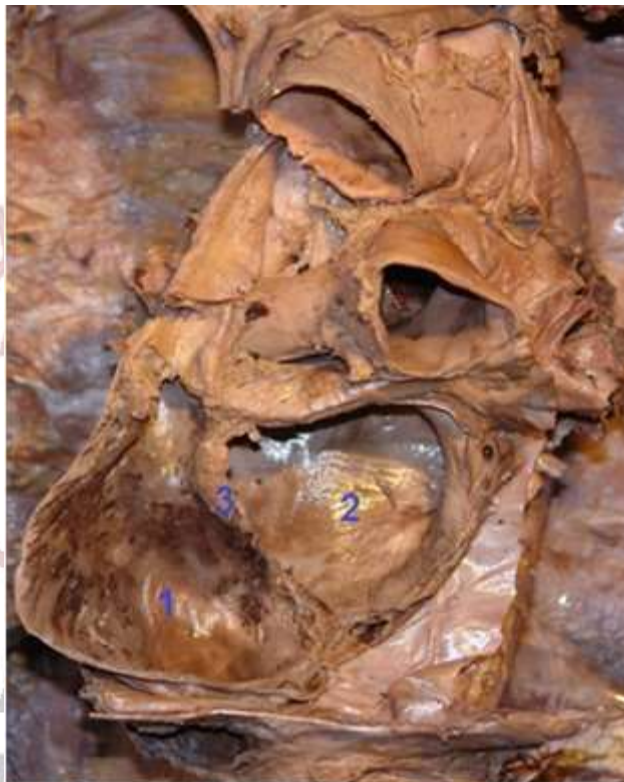

FIG 2.9 Corte oblicuo que atraviesa los atrios derecho (1) e izquierdo (2), entre ellos el septo interatrial (3).

Tabique atrioventricular: (Cuadro 2.1)

Los atrios están separados de los ventrículos por el surco coronario (auriculoventricular), que contiene los principales troncos de los vasos coronarios. Este surco presenta una disposición oblicua y el estudio de su posición y del plano en que se encuentra es fundamental para la comprensión de la anatomía del corazón.

Es una porción corta del tabique, comprendida entre el tabique interatrial (por detrás), y el tabique interventricular (por delante).

Dispuesto oblicuamente hacia adelante, abajo y hacia la derecha, forma una pequeña una pequeña superficie ovalada de 5mm de diámetro. Corresponde:

- **A la derecha:** a la valva interna de la válvula tricúspide y por superior de ella, al AD.
- **A la izquierda:** al ventrículo izquierdo y superior al mismo, la valva mayor de la válvula mitral.

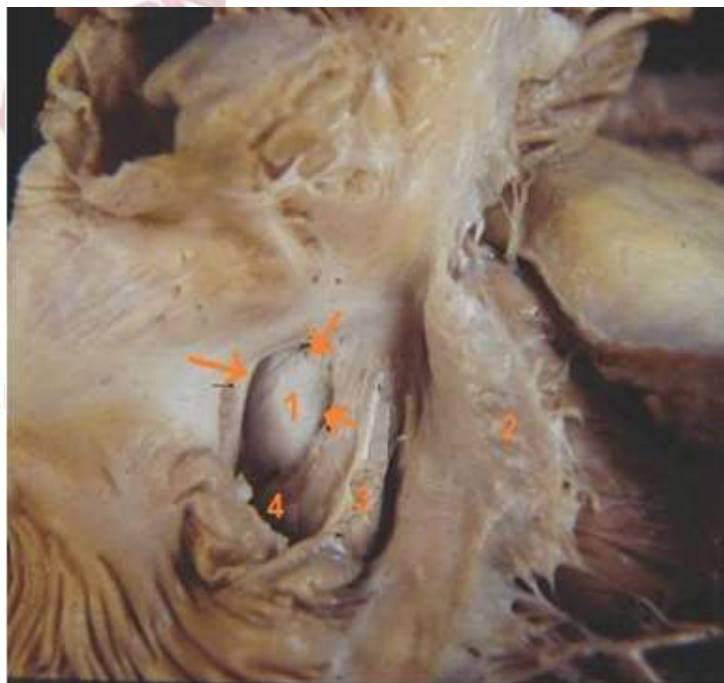


FIG 2.10:Vista de la pared septal del atrio derecho. Se observa la fosa oval (1) y el limbo de la fosa oval (flechas). (2) válvula tricúspide (3) tendón de la válvula de la vena cava inferior (4) vena cava inferior.

VENTRICULO DERECHO O ANTEROMEDIO

El ventrículo derecho (VD) tiene forma de una pirámide triangular, con base superior que corresponde al orificio atrioventricular derecho y se extiende hasta casi el vértice del corazón, continuándose hacia superior y a la izquierda, con el infundíbulo (cono arterial) hasta llegar al orificio pulmonar, en donde se origina el tronco pulmonar. Visto de este modo, el VD tiene un orificio y un *tracto de entrada*, que se continúa en ángulo obtuso por un *tracto de salida* y su orificio.

Posee tres paredes, designadas como:

- **Anterior o esternocostal**
- **Inferior o diafragmática**
- **Interna o septal.**

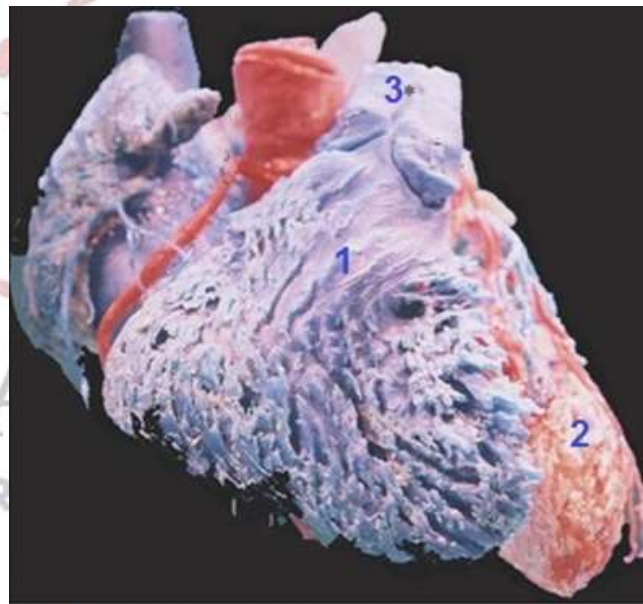


FIG 2.11: Preparacion del corazon en resina epoxi, orientada en posicion anatomica. Se distingue el ventriculo derecho en su posicion anteromedial (1), el ventriculo izquierdo (2) y la arteria pulmonar (3)

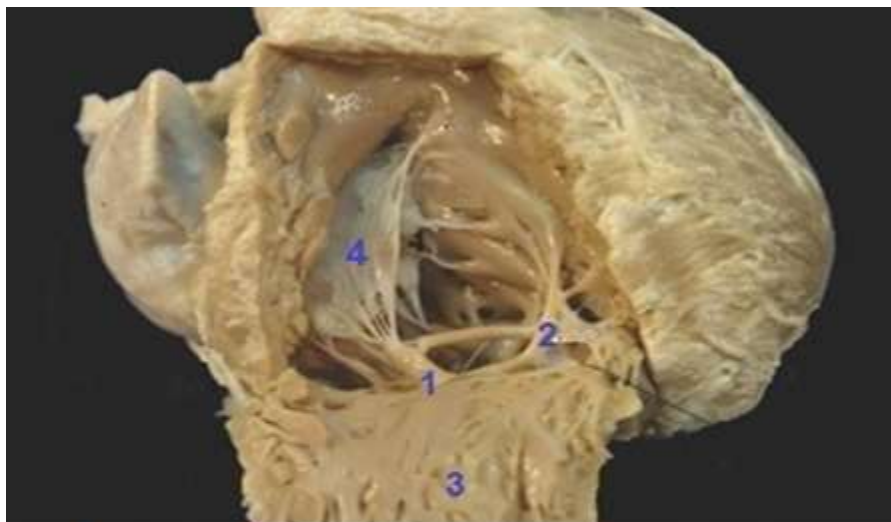


FIG 2.12: Incisión de la pared anterior del ventrículo derecho (3), la cual se encuentra reclinada hacia abajo y en donde se origina el músculo papilar anterior (1), de su vértice nacen cuerdas tendinosas que se dirigen a la valva anterior de la válvula tricúspide (4). (2) Trabécula septomarginal.

Pared anterior o esternocostal

Es la pared libre, convexa.

Su cara superficial: está separada del esternón por el pericardio, sin embargo tanto la pleura izquierda como, el borde anterior del pulmón izquierdo, se interponen entre ambos por arriba y en el lado izquierdo.

Su cara profunda: es ligeramente cóncava y presenta en su parte media el *músculo papilar anterior* (pilar anterior) de 1er orden, el más voluminoso del VD. De su vértice salen varias cuerdas tendinosas que terminan en la valva tricúspidea anterior y excepcionalmente en la posterior.

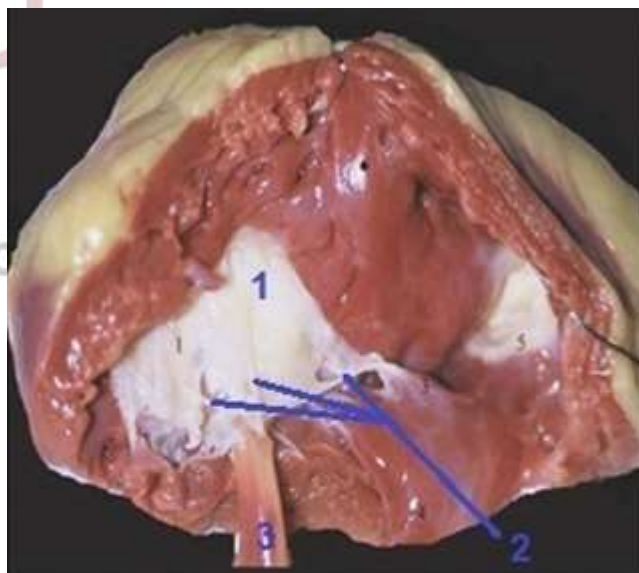


FIG 2.13 Vista ventricular de la valva anterior de la válvula tricúspide. Se observa el músculo papilar anterior (3) del cual nacen cuerdas tendinosas (2) que terminan en la valva anterior (1) de la válvula tricúspide.

Pared inferior o diafragmática.

Aplanada, se relaciona con el centro frénico y las partes adyacentes del diafragma, separada del mismo a través del pericardio.

Presenta, en su cara interna, numerosas músculos papilares de 3ª, 2ª y dos o tres pilares de 1ª orden; el más importante el *músculo papilar posterior*, inferior o diafragmático. Implantado por su base en dicha cara y por su vértice envía sus cuerdas tendinosas a las valvas posterior e interna de la tricúspide. Además posee pilares externos que son menos clásicos y corresponden al borde externo del ventrículo, entre las paredes anterior e inferior, en número de dos, están unidos por numerosas cuerdas a las valvas anterior y posterior.

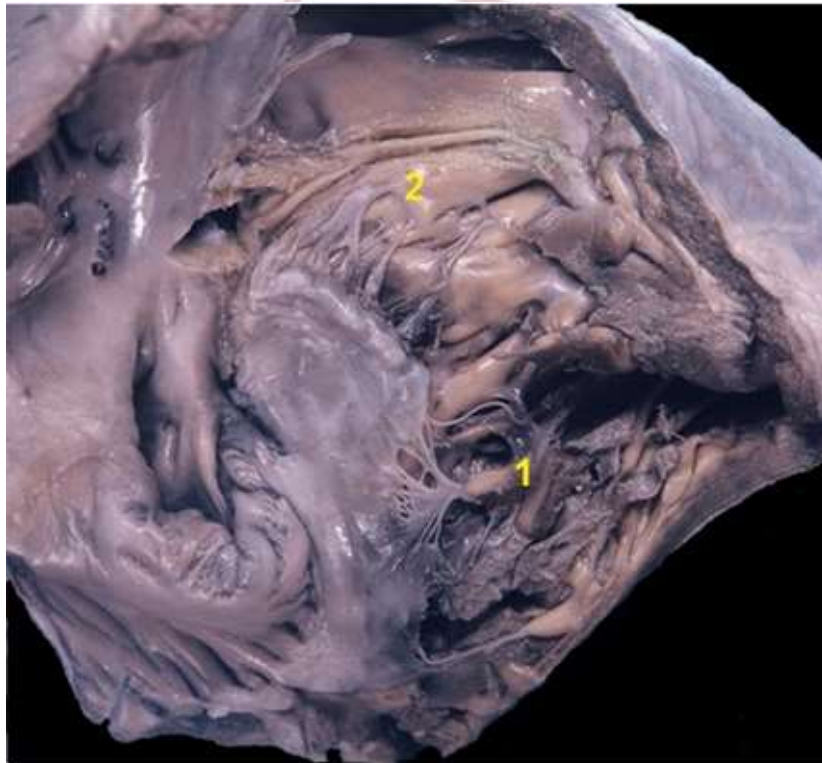


FIG 2.14: Vista de la pared interna e inferior del ventrículo derecho. Se puede observar el músculo papilar posterior o inferior (1) y los músculos papilares internos (2)

Pared interna o septal.

Esta cara corresponde al septum interventricular. Su sector superior tiene una superficie lisa y presenta numerosos pilares que pueden dividirse en dos grupos: uno superior y otro inferior. El grupo superior comprende al *musculo papilar septal* (*musculo papilar del cono arterial de Luschka*), situado en la base del infundíbulo de la arteria pulmonar y envía sus cuerdas tendinosas a las valvas tricuspídeas anterior e interna. El segundo grupo comprende una serie de músculos pequeños cuyas cuerdas se dirigen a la valva tricuspídea interna o septal.

Existe un musculo papilar de 2° orden llamada *trabécula septomarginal* (banda moderadora, ver FIG. 2.10), que se extiende desde la base del pilar anterior hasta el sector izquierdo de la cresta supraventricular (espolón de Wolf), ubicada por arriba del musculo papilar septal (de Luschka). Por la trabécula septomarginal transcurre la rama derecha del haz de His que lleva el impulso eléctrico para el musculo papilar anterior y la pared libre del VD.

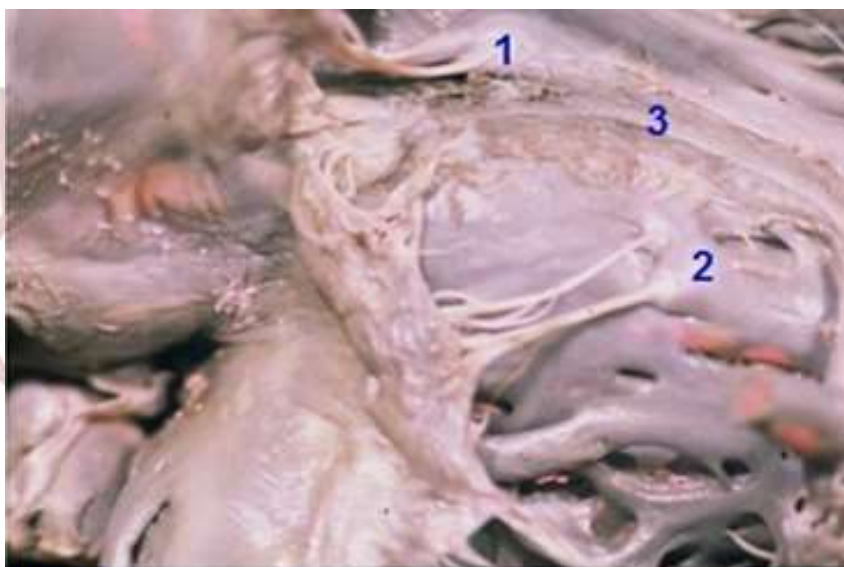


FIG 2.15: Vista de la pared interna del ventrículo derecho. Se distingue los músculos papilares internos que se dividen en un grupo superior conformado por el músculo papilar septal (1) y un grupo inferior (2) con sus respectivas cuerdas tendinosas que se dirigen a las valvas de la válvula tricuspídea.
(3) Rama derecha del fascículo atrioventricular

La estructura muscular de sus paredes es diferente de la del ventrículo izquierdo, en primer lugar porque las trabéculas musculares son de menor tamaño, en segundo lugar, porque la pared septal es trabeculada y de ella se desprenden pilares musculares para la tricúspide; y en tercer lugar, porque la VT está separada de la válvula pulmonar por un tracto muscular bien definido y siempre presente que se denomina cresta supraventricular (espolón de Wolf).

Tabique interventricular: Cuadro2.3

Separa los dos ventrículos entre sí. De forma triangular, con base posterosuperior correspondiente al tabique interatrial, por lo que nace en el surco atrioventricular a la izquierda y posterior a la arteria pulmonar; hasta llegar a su vértice, anteroinferior, que se corresponde a la punta del corazón. Está formado, de arriba hacia abajo, por dos porciones:

- **Porción membranosa (pars membranácea):** delgada y fibrosa, casi transparente, está situada cerca de la base de los ventrículos por debajo del tabique atrioventricular. La parte posterosuperior del tabique es fina y membranosa y se continua con el esqueleto fibroso del corazón.

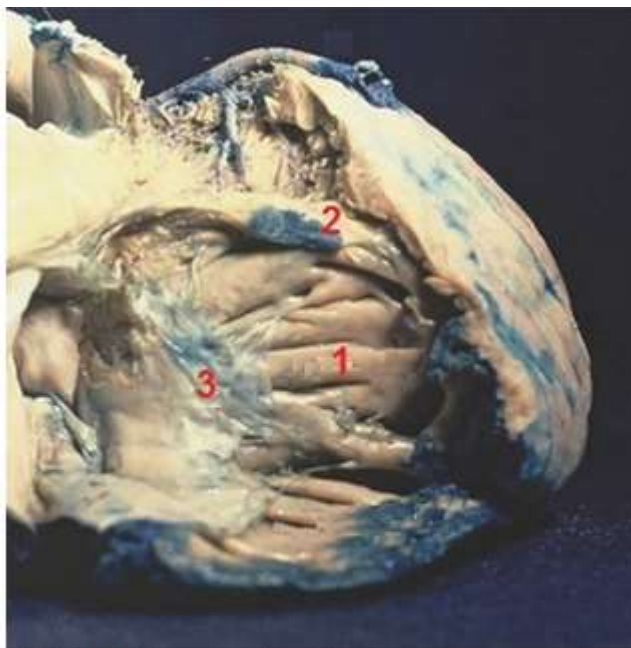


FIG 2.16: Vista derecha del septo interventricular (1). luego de ser seccionada la pared anterior del ventrículo derecho. Se observa la banda moderadora (2) y la valva septal de la válvula tricúspide (3)

- **Porción muscular (pars muscosa):** representa las nueve décimas partes del tabique interventricular y su espesor aumenta de arriba hacia abajo, para llegar a 1cm en la proximidad de la punta, es gruesa y protruye dentro de la cavidad del ventrículo derecho, dada la mayor presión de la sangre del ventrículo izquierdo.

Presenta *dos caras*:

- Derecha: convexa, orientada hacia adelante, a la derecha y arriba.
- Izquierda: cóncava, orientada hacia atrás, a la izquierda y abajo, este tabique tiene también una ligera torsión sobre su eje, de manera helicoidal.

Dos bordes: anterior y posterior, que corresponden en la superficie a los surcos interventriculares.

Tracto de entrada y de salida

Cuando la sangre entra por la VT y sale por la arteria pulmonar, debe atravesar un anillo de músculos que divide el **tracto de entrada y el de salida**.

El anillo, comprende la valva septal, la banda moderadora, la banda parietal y por último la crista supraventricular.

El **tracto de entrada** o cámara postero-inferior incluye la válvula tricúspide, las cuerdas tendinosas y los músculos papilares. La base de implantación de la válvula tricúspide es más apical que la mitral. Sus tres valvas tienen aproximadamente similar profundidad. A diferencia de la válvula mitral, la tricúspide forma parte del tracto de entrada. Los músculos papilares están presentes tanto en el nivel septal como en la pared libre, pero con predominio septal.

El **tracto de salida** o cámara antero-superior termina en la válvula pulmonar. En él predomina el miocardio liso. Sus paredes son anterior, interna e inferior, y se divide en tres porciones basal, media y apical. El tracto de salida o del cono arterial (o infundíbulo) está formado por el borde libre redondeado de la crista supraventricular y el borde superior de la crista septomarginal, junto a la punta ventricular.

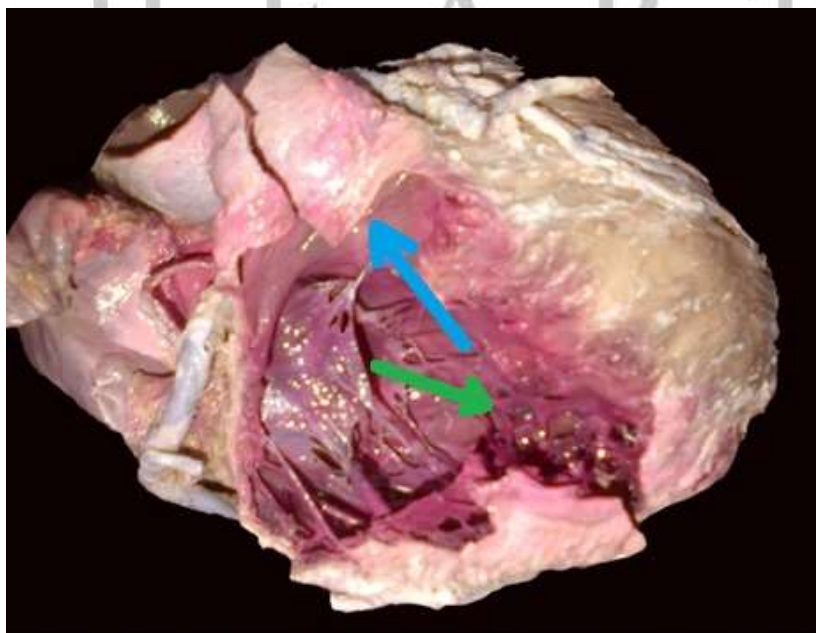
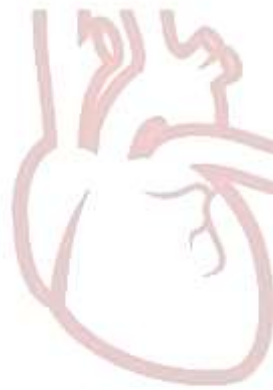

FIG 2.17: Vista de la cavidad ventricular derecha, donde se ilustra con flechas el recorrido de la sangre. Flecha verde: tracto de entrada. Flecha celeste: tracto de salida

La **cresta supraventricular** (espolón de Wolf) es un voluminoso arco muscular situado entre los orificios pulmonar y atrioventricular derecho. Está dispuesto oblicuamente, curvándose hacia adelante y a la derecha del tabique interventricular, nace de una rama septal en la parte superior del tabique hasta la pared anterolateral derecha del ventrículo, en donde se inserta mediante una rama mural o parietal. La concavidad de este arco se encuentra entre estos pilares, en el eje mayor de la cresta. Mientras que perpendicularmente a este, es decir, entre los orificios valvulares, la cresta es muy convexa.



H E A R T
LABORATORY

ABREVIATURAS

VCS= *vena cava superior*

VCI= *vena cava inferior*

AD= *aurícula (atrio) derecha*

VD= *ventrículo derecho o anteromedio*

SC= *seno coronario*

VT= *válvula tricúspide*

TERMINOLOGIA ANATOMICA

TERMINOLOGIA CLASICA	LATIN	TERMINOLOGIA ANATOMICA INTERNACIONAL
<ul style="list-style-type: none"> ▪ Tubérculo de Lower ▪ Tubérculo intercava 	<i>Tuberculum intervenosum</i>	Tubérculo intervenoso del atrio derecho
Válvula de Eustaquio	<i>Valvula venae cavae inferioris</i>	Válvula de la vena cava inferior
Anillo de Vieussens	<i>Limbus fossae ovalis</i>	Limbo de la fosa oval
Válvula de Tebesio	<i>Valvula sinus coronarii</i>	Válvula del seno coronario
<ul style="list-style-type: none"> • Tendón de Todaro • Banda sinusal 	<i>Tendo valvulae venae cavae inferioris</i>	Tendón de la válvula de la vena cava inferior
<ul style="list-style-type: none"> ▪ Espolón de Wolf ▪ Cresta supraventricular de His ▪ Arco muscular superior ▪ Musculo compresor de la válvula tricúspide 	<i>Crista supraventricularis</i>	Cresta supraventricular
<ul style="list-style-type: none"> ▪ Banda moderadora ▪ Musculo de Leonardo da Vinci ▪ Moderador band of distensión ▪ Cintilla o bandeleta ansiforme ▪ Arco inferior de Parchappe ▪ Fascículo arqueado ▪ Pilar septomarginal 	<i>Trabecula septomarginalis</i>	Trabécula septomarginal
<ul style="list-style-type: none"> ▪ Pilar (del cono arterial) de Luschka ▪ Musculo de Lancisi ▪ Musculo papilar del infundíbulo ▪ Complejo muscular papilar ▪ Musculo papilar septal del cono 	<i>Musculus papillaris septalis</i>	Musculo papilar septal

<ul style="list-style-type: none"> ▪ Cono arterial del infundíbulo de Luschka ▪ Region de salida de Krehl 	<i>Conus arteriosus</i>	<ul style="list-style-type: none"> ▪ Cono arterioso; ▪ Infundíbulo
Aurícula derecha del corazón	<i>Atrium cordis dextrum</i>	Atrio derecho del corazón
Apéndice del corazón	<i>Auricula atrii</i>	Orejuela del corazón
<ul style="list-style-type: none"> ▪ Triángulo de Koch ▪ Triángulo del nodo auriculo-ventricular 	<i>Trigonum nodi atrioventricularis</i>	Trígono del nodo atrioventricular
Orificio auriculoventricular derecho	<i>Ostium atrioventriculare dextrum</i>	Orificio atrioventricular derecho
Válvula trigloquina (tres puntas)	<ul style="list-style-type: none"> ▪ <i>Valva atrioventricularis dextra</i> ▪ <i>Valva tricuspidalis</i> 	<ul style="list-style-type: none"> ▪ Válvula atrioventricular derecha ▪ Válvula tricúspide
Seno transverso de Theile	<i>Sinus transversus pericardii</i>	Seno transverso del pericardio
Septum interauriculoventricular	<i>Septum atrioventriculare</i>	Septo (tabique) atrioventricular
Tabique interauricular	<i>Septum interatriale</i>	Septo (tabique) interatrial
Surco auriculoventricular (anterior/posterior)	<i>Sulcus coronarius</i>	Surco coronario
<ul style="list-style-type: none"> ▪ Orificio auriculoventricular derecho ▪ Orificio tricúspideo 	<i>Ostium atrioventriculare dextrum</i>	Orificio atrioventricular derecho
<ul style="list-style-type: none"> ▪ Pilar orden ▪ Columnas carnosas 	<i>Musculi papillares</i>	Musculo papilar
Crista terminalis de His	<i>Crista terminalis</i>	Cresta terminal
Surco terminalis de His	<i>Sulcus terminalis</i>	Surco terminal
Orificio de la vena coronaria	<i>Ostium sinus coronarii</i>	Orificio del seno coronario
Haz de His	<i>Fasciculus atrioventricularis</i>	Fascículo atrioventricular

REFERENCIAS

- Abuin, G; Barceló, A; Cichero, F; El ABC del corazón, editorial TTRES, 2010, cap 2, pp 43-55.
- Casiraghi, J.C; Tomo segundo: Sistema nervioso central, vegetativo y periférica, Sistema Cardiovascular, Regiones anatómicas de los miembros. Anatomía del cuerpo humano: funcional y quirúrgica. Editorial El Ateneo, Buenos Aires, 1969, pp 16-19.
- Gray, 2º tomo, Anatomía de Gray , 38ª edición, Editorial Harcourt Brace, Madrid, 1998, pp. 707-711.
- Testut, L; Latarjet, A; Tomo segundo, Tratado de anatomía humana, novena edición, Editorial Salvat Editores SA, Barcelona, 1971, pp. 17-20, 28-29, 37-47.
- Bouchet, A Cuilleret, J, Tórax, Anatomía descriptiva y funcional, Editorial Médica Panamericana SA, 1979, pp 155-156, 159-162.
- Prò E.A; Forlizzi V.A; Complementos y actualizaciones de anatomía: Terminología Anatómica Internacional, pp30-31.
- <http://heartlaboratory.com/>

H E A R T
LABORATORY