

Intoxicación por ácido fluorhídrico. Presentación de un caso clínico

Hydrofluoric acid poisoning. Case report

Dra. Tatiana Judith Cortina^a y Dr. Hilario Andrés Ferrero^a

RESUMEN

El ácido fluorhídrico es una sustancia cáustica muy peligrosa, que tiene aplicaciones industriales y domésticas. Las manifestaciones clínicas asociadas a la intoxicación por este producto dependen de la vía de exposición, la concentración del ácido y la penetrabilidad en el tejido expuesto. En el tubo digestivo, la presencia o la ausencia de síntomas no se correlacionan con la gravedad de la lesión. Es necesario realizar una endoscopia digestiva alta en los pacientes con historia de ingestión de ácido fluorhídrico. Se requiere una inmediata intervención, ya que puede causar toxicidad sistémica.

Se presenta el caso de una niña de 5 años que ingirió accidentalmente 5 ml de ácido fluorhídrico al 20%. En la videoendoscopia digestiva alta (VEDA), realizada dentro de las 24 horas, el esófago y el estómago estaban eritematosos, con lesiones erosivas. A los 2 meses se realizó una VEDA de control, que mostró una mucosa normal.

Palabras clave: ácido fluorhídrico, intoxicación, cáustico.

SUMMARY

Hydrofluoric acid is a highly dangerous substance with industrial and domestically appliances. Clinical manifestations of poisoning depend on exposure mechanism, acid concentration and exposed tissue penetrability. Gastrointestinal tract symptoms do not correlate with injury severity. Patients with history of hydrofluoric acid ingestion should undergo an endoscopy of the upper gastrointestinal tract. Intoxication requires immediate intervention because systemic toxicity can take place. We present a 5 year old girl who accidentally swallowed 5 ml of 20% hydrofluoric acid. We performed gastrointestinal tract endoscopy post ingestion, which revealed erythematous esophagus and stomach with erosive lesions. Two months later, same study was performed and revealed esophagus and stomach normal mucous membrane.

Keywords: hydrofluoric acid, intoxication, caustic.

<http://dx.doi.org/10.5546/aap.2013.e17>

INTRODUCCIÓN

La ingestión de cáusticos es un motivo de consulta frecuente al sistema de emergencias pediátricas. La estenosis esofágica es la consecuencia

más temida.¹ Las sustancias cáusticas se clasifican según el pH en álcalis y ácidos. Los álcalis son más dañinos y peligrosos, se caracterizan por ser inodoros e insípidos, no provocan molestias inmediatas luego del contacto, y causan necrosis por licuefacción, con desnaturalización de las proteínas, saponificación de las grasas y trombosis de los capilares.² Los ácidos tienen sabor amargo, son irritantes olfativos, y causan necrosis por coagulación formando escaras; por su alta viscosidad, el tránsito al estómago es rápido y la lesión gástrica es más común que el daño esofágico, especialmente en el área prepilórica.^{2,3}

Ante la intoxicación con sustancias cáusticas es necesario conocer su naturaleza, la marca comercial del producto, la concentración, el tipo de contacto y el tiempo transcurrido desde que este se produjo.⁴

CASO CLÍNICO

Una niña de 5 años, primera hija de una pareja estable de comerciantes, sin antecedentes personales de relevancia, fue llevada a la consulta inmediatamente después de ingerir 5 ml de un cáustico (ácido fluorhídrico 20%, dato obtenido después de las 24 horas de internación). El evento había ocurrido en la casa de la abuela. El producto estaba en una botella de refresco, sin identificación, había sido adquirido como quitaóxido para la ropa (en química), a granel, y fue analizado al día siguiente.

Examen físico: somnolienta, Glasgow 14/15 (sin apertura ocular espontánea), varios vómitos mucosos sanguinolentos, sin dificultad respiratoria ni compromiso hemodinámico. En la central de emergencias se indicó ayuno, antieméticos y protectores de la mucosa gástrica; se realizó una radiografía de tórax, que fue normal (por el riesgo de neumonitis química), y estudios de laboratorio que incluyeron medio interno, glucemia y función renal. El único dato para destacar fue la acidosis metabólica pH: 7,19, PC2: 53 mmHg, bicarbonato: 19,6 mmol/L. No se realizó calcemia.

La videoendoscopia digestiva alta (VEDA), realizada dentro de las 24 h de la ingesta, informó: esófago y estómago eritematosos con lesiones ero-

a. Servicio de Pediatría, Hospital Privado de Comunidad. Mar del Plata, Buenos Aires, Argentina.

Correspondencia:

Dra. Tatiana Cortina: tcortina@hotmail.com

Conflicto de intereses: Ninguno que declarar.

Recibido: 10-4-12

Aceptado: 29-10-12

sivas, sin sangrado activo; endoscopia grado IIa.

Recibió alimentación parenteral total durante 13 días, permaneció hospitalizada 15 días (en el día 13 comenzó con la prueba de tolerancia oral, con buena respuesta). A los 2 meses del episodio, se realizó otra VEDA que mostró: esófago y estómago con mucosa normal, citología y biopsias normales.

DISCUSIÓN

El ácido fluorhídrico (AF) es una sustancia muy peligrosa, que tiene aplicaciones industriales y domésticas; se utiliza en la industria del vidrio, la limpieza de metales, la fabricación de componentes electrónicos, los removedores de óxido, y en los productos para la limpieza de piedras.^{3,5}

A diferencia de otros ácidos, el AF atraviesa fácilmente las membranas celulares; el ion flúor libre forma complejos con el calcio y el magnesio que precipitan, y provocan dolor y destrucción tisular. La depleción del calcio y el magnesio sérico determina altos niveles de flúor libre. El ion flúor es un tóxico celular directo que inhibe muchos sistemas enzimáticos (acetilcolinesterasa, adenilato-ciclasa, sodio-potasio ATPasa).^{5,6}

El flúor se une a los iones potasio y magnesio, y causa irritabilidad miocárdica y arritmias. Es un tóxico directo para el sistema nervioso central; sus manifestaciones comprenden letargo, debilidad y pérdida de los reflejos tendinosos profundos.^{6,7}

Toxicocinética

Los efectos corrosivos del AF son prácticamente inmediatos y la gravedad depende de la concentración. La absorción de las partículas de fluoruro depende del tamaño y la solubilidad. Por ejemplo, el fluoruro de hidrógeno se absorbe rápidamente en las vías respiratorias altas.⁷

Casi la totalidad del fluoruro se distribuye en el esqueleto reemplazando los grupos hidroxilo de la hidroxiapatita del hueso. Su volumen de distribución es de 0,5 a 0,7 L/kg.⁷

Luego de la exposición, el 90% del fluoruro se excreta en la orina; un pequeño porcentaje (5% a 10%) en la materia fecal y, en ocasiones, en el sudor. La concentración disminuye rápidamente y en las primeras horas se elimina alrededor del 50% del tóxico; 48 a 72 h más tarde se elimina más del 90%. La vida media de eliminación renal es de 2 a 9 h.⁷

Manifestaciones clínicas

La presentación clínica depende de la vía de exposición, la concentración del ácido, la duración del contacto, y la penetrabilidad o resistencia del tejido expuesto.^{7,8}

La presencia o la ausencia de síntomas no se correlacionan con la gravedad de la lesión en el tubo digestivo.³

En los pacientes con toxicidad sistémica grave se describió hipocalcemia, hipomagnesemia e hiperpotasemia.^{5,7}

En las primeras 6 horas posteriores a la exposición pueden aparecer arritmias ventriculares; la acidosis metabólica y la muerte pueden ocurrir después de la ingesta de AF, incluso en bajas concentraciones.^{3,7}

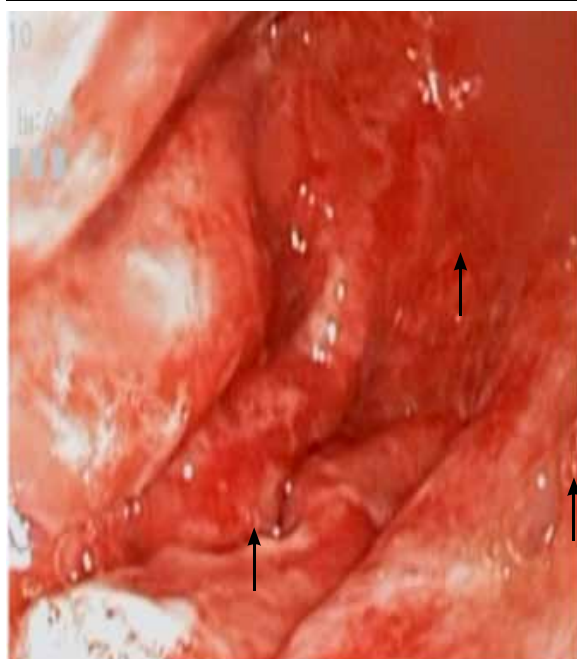
Los síntomas varían de acuerdo con la vía de exposición:

Ingestión: babeo, náuseas, vómitos, disfagia, dolor abdominal y retroesternal, rechazo del alimento. Las lesiones necróticas del tubo digestivo producen gastritis hemorrágica y pancreatitis.^{6,7}

Inhalación: tos, disnea, cianosis, daño pulmonar y edema pulmonar no cardiogénico.⁷

Exposición ocular: dolor, inyección conjuntival, abrasión corneal o ulceración, vascularización corneal progresiva, cicatrices en el estroma y opacificación corneal. La exposición al humo de AF

FIGURA 1. Erosión de la mucosa gástrica. Primer día de internación



causa irritación y puede ocasionar daño ocular.⁷

Contacto dérmico: el AF penetra rápidamente en la piel y las mucosas, y causa una destrucción tisular profunda.^{5,7-9}

La aparición de los síntomas depende de la concentración del ácido, la duración de la exposición y la penetrabilidad del tejido expuesto. Las concentraciones menores del 20% producen eritema y dolor, que pueden aparecer hasta 24 h después; en concentraciones de entre el 20% y el 50% causa eritema y dolor, que pueden presentarse a las 8 h de la exposición. En concentraciones mayores del 50%, puede ocasionar dolor y eritema inmediatamente, con destrucción rápida de los tejidos asociada a toxicidad sistémica aguda.^{7,8,10}

Estudios diagnósticos y monitoreo

Luego de la intoxicación con AF y, según la vía de exposición, es conveniente realizar gasometría arterial, radiografía de tórax (en pacientes sintomáticos), electrolitos plasmáticos en forma horaria las primeras 24 h y monitoreo cardíaco continuo.⁵

En los pacientes que ingirieron AF en una concentración > 20% o que presentan signos y síntomas asociados a la intoxicación, la esofago-gastroduodenoscopia debe realizarse dentro de las 24 h posingesta, ya que guiará el tratamiento adecuado.³

Las lesiones del tubo digestivo se clasifican por endoscopia en cuatro grados:³

- Grado I: Hiperemia o edema de la mucosa.
- Grado II: Ulceración.
 - IIa: Ulceraciones superficiales.
 - IIb: Ulceraciones circunferenciales.
- Grado III: Necrosis.
 - IIIa: Necrosis pequeña limitada.
 - IIIb: Necrosis extendida.
- Grado IV: perforación, evidente en la radiografía o en la cirugía.

Las complicaciones a mediano y largo plazo de la ingestión del ácido incluyen estenosis gástrica, aclorhidia, enteropatía perdedora de proteínas, y cáncer de estómago o esófago.¹¹

Tratamiento

La primera recomendación, y con la que coinciden todos los autores, es no inducir el vómito.^{4,12}

La administración de sales de calcio por vía oral, especialmente cuando hay lesiones del esófago (gluconato de calcio, carbonato de calcio o leche) y los antiácidos a base de magnesio o aluminio son útiles, pues forman complejos insolubles con el flúor que posteriormente se excretan con las heces, lo cual reduce su absorción.^{6,7,11}

Se debe considerar la aspiración gástrica cuidadosa o el lavado gástrico con una sonda nasogástrica pequeña (18 Fr), colocada bajo visión endoscópica, en los pacientes con ingestiones significativas que se presentan en el plazo de 60 minutos de la exposición y no han vomitado espontáneamente. Se puede agregar al líquido del lavado gluconato de calcio al 10%.⁷

La administración de carbón activado está contraindicada, ya que no adsorbe el AF ni evita la lesión.²

Si el paciente tiene una fuerte historia de ingestión, quemaduras bucales o está sintomático, se recomienda una evaluación endoscópica dentro de las primeras 24 h para determinar el alcance de la lesión en el esófago y el estómago.^{2,3,5-7} Esta hará el diagnóstico de la lesión y guiará el tratamiento. Una segunda endoscopia puede realizarse a los 20 días de la primera.⁴

No hallamos información acerca del tiempo de ayuno ante la ingestión de AF; las recomendaciones dependen del grado de compromiso endoscópico y de la presencia de síntomas:

Pacientes asintomáticos con lesión endoscópica de grado 0: se indica el alta, dieta normal y control en caso de presentar disfagia.⁴

Pacientes con lesión endoscópica de grado I: observación; si no hay disfagia, se indica alimentación progresiva comenzando con una dieta líquida.⁴

Pacientes con lesión endoscópica de grados II y III: sonda nasogástrica al finalizar la endoscopia. Nutrición enteral por sonda o por boca si no hay disfagia ni sialorrea. Nutrición parenteral por 7 a 14 días en los casos con lesiones graves o perforación.⁴

Se utilizan de rutina los protectores de la mucosa gástrica.⁴

CONCLUSIONES

Ante un paciente que ha ingerido un cáustico se debe actuar de forma inmediata: realizar la denuncia al Centro Nacional de Toxicología, investigar la concentración y el origen de la sustancia tóxica, realizar pruebas de laboratorio que incluyan: medio interno, gasometría arterial y función renal, e internar y monitorizar al paciente. En cuanto a la ingestión de ácido fluorhídrico, está claramente contraindicado inducir el vómito; hay que considerar el uso de sales de calcio por vía oral, pues forman complejos insolubles con el flúor y reducen así su absorción. Se debe realizar una VEDA dentro de las primeras 24 h para evaluar las lesiones del aparato gastrointestinal. El

seguimiento de estos pacientes será a largo plazo por el incremento del riesgo de cáncer esofágico o gástrico.

Por último, destacamos la importancia del médico pediatra promoviendo la prevención de accidentes en cada consulta del niño sano. ■

Agradecimientos

A la Dra. Hisae Kakisu por la imagen de la videoendoscopia digestiva alta.

BIBLIOGRAFÍA

1. González Sabín M, Muñoz Álvarez MA. Familia con la Ingestión de sustancias cáusticas. Servicio de Cirugía Pediátrica Hospital. "William Soler"; 2007.
2. Müller C, Núñez MH, Dvorkin P, Sasson L, et al. Guía de manejo de esofagitis por cáusticos. Servicio de gastroenterología y hepatología, Hospital Provincial del Centenario, Rosario. 2008. E-pub.
3. Kay M, Wyllie R. Caustic ingestions in children. *Current Op Pediatr* 2009;21:651-54.
4. Esofagitis por ingestión de cáusticos. Guía de Práctica: Ingestión de Caústicos. Unidad clínica cirugía de la infancia. Hospital Universitario Virgen de las Nieves. Andalucía. España. 2006. E-pub.
5. Bartlett D. Dermal exposure to hydrofluoric acid causing significant systemic toxicity. *J Emerg Nurs* 2004;30:371-3.
6. Dünser M, Öhlbauer M, Rieder J, Zimmermann I, et al. Critical care management of major hydrofluoric acid burns: a case report, review of the literature, and recommendations for therapy. *Burns* 2004;30:391-8.
7. Editorial Staff: Hydrofluoric acid (management/treatment protocol). En: Klasco RK (Ed): POISINDEX® System. Thomson MICROMEDEX, Greenwood Village, Colorado (Dec 2004).
8. Kirkpatrick J, Enion D, Burd D. Hydrofluoric acid burns: a review. *Burns* 1995;21(7):483-93.
9. Burd A. Hydrofluoric acid revisited. *Burns* 2004;30:720-22.
10. Hatzifotis M, Williams A, Muller M, Pegg S. Hydrofluoric acid burns. *Burns* 2004;30:156-9.
11. Bateman D. Corrosive. Poisonous substances. 2003. Págs.44-45.
12. Kirkpatrick J, Burd D. An algorithmic approach to treatment of hydrofluoric acid burns. *Burns* 1995;21(7):495-9.